THESIS MUNICH 1966

LANE MEDICAL LIBRARY
STANFORD UNIVERSITY
300 PASTEUR DRIVE
PALO ALTO, CALIF.

Über histologische Veränderungen des Glomus caroticum im Laufe des Lebens

von

PETER GEORG VOGEL

München

1966

Digitized by the Internet Archive
in 2026

https://archive.org/details/IA40153723_0095

Aus der Abteilung für Neuropathologie
(Vorstand: Prof. Dr. med. O. Stochdorph)
beim Pathologischen Institut
der Universität München.

Über histologische Veränderungen des Glomus caroticum im Laufe des Lebens.

Inaugural - Dissertation

zur Erlangung der Doktorwürde in der gesamten Medizin verfaßt und einer Hohen Medizinischen Fakultät der Ludwig-Maximilians-Universität zu München

vorgelegt von

Peter Georg Vogel

München

1966

Berichterstatter: Prof. Dr. O. Stochdorph

Dekan: Prof. Dr. R. Zenker

Tag der mündlichen Prüfung: 3. 5. 1966

Druck: Mikrokopie GmbH . München . Bruderstr. 9

Meinen Eltern!

G l i e d e r u n g

A. Zur Geschichte des Glomus caroticum Seite 1

B. Anatomie und Histologie des Glomus caroticum

I. Normale Anatomie und Histologie Seite 4

II. Spezielle Pathologie Seite 8

C. Problemstellung, Material und Methodik Seite 9

D. Beschreibung der einzelnen Präparate Seite 11

Abbildungen Seite 33

E. Diskussion der Ergebnisse Seite 38

F. Zusammenfassung Seite 45

G. Literaturverzeichnis Seite 48

A. Zur Geschichte des Glomus caroticum.

Nach der von WHITE (12) und von WATZKA (11) gegebenen Darstellung wurde das schmale Körperchen, das heute als Glomus caroticum bezeichnet wird, zum erstenmal von HALLER im Jahre 1743 in der Gegend der Bifurkation der Arteria carotis communis entdeckt und von ihm Ganglion minutum genannt. Er hielt es für ein Ganglion entsprechend den Ganglien der peripheren Nerven. Weitere makroskopische Beschreibungen lieferten 1772 NEUBAUER und 1779 ANDERSCH. Das erste mikroskopische Bild des Organs verdanken wir LUSCHKA, der 1862 in seiner Arbeit über die Anatomie des Menschen zu der Überzeugung kam, daß das Glomus caroticum ein dem Halsteil des Sympathicus adjungiertes, drüsenartiges Organ sei, das aus Blutgefäßen, drüsenartigen Bläschen und Nerven aufgebaut ist. Er klassifizierte das Organ demnach als eine nervöse Drüse und führte die Bezeichnung "Glandula carotica" ein, weil er Analogien mit der Glandula coccygea vermutete.

1865 erschien die Arbeit von ARNOLD (1), der die Steißdrüse als ein durch Gefäßbildungen aufgebautes Organ betrachtet und diese Vorstellung auf das"Ganglion intercaroticum" ausdehnte. Nach ihm spielen die Nerven nur eine ganz untergeordnete Rolle, und er prägte für das Organ den Namen "Glomeruli intercarotici".

In der Folgezeit wurde das Glomus caroticum völlig verschiedenen Gewebskategorien zugerechnet, und erst 1900 brachte KOHN (5) in seinen sorgfältigen Untersuchungen neue Erkenntnisse über das Glomus caroticum: Er faßte es als einen Teil eines speziellen Systems auf, das enge Beziehungen zum sympathischen Nervensystem hat. Er nannte die Organe dieses Systems Paraganglia und demnach das Glomus caroticum "Paraganglion caroticum". In dieser Arbeit und in einer weiteren, 1903 veröffentlichten Studie (6) formulierte KOHN, daß das Organ sympathischen Ursprungs und von sogenannten chromaffinen Zellen aufgebaut sei, sympathische Ganglienzellen enthielte und reich mit Blutgefäßen versorgt sei.

Im Gegensatz dazu bezeichnete DE CASTRO (3) das Glomus als rezeptorisches Organ mit rezeptorischen Zellen und vorwiegend sensiblen, zentripetal leitenden Axonen. Die Nervenfasern stammen vom Nervus laryngicus cran. und vom Nervus vagus. Die im Glomus gefundenen sympathischen Fasern sollen nur die Gefäße innervieren.

Die von DE CASTRO geäußerte Auffassung, das Glomus caroticum sei ein chemorezeptorisches Organ, hat sich durchgesetzt. Danach sind die Zellen rezeptorisch und

sprechen auf Sauerstoffmangel des Blutes an, wobei auch Veränderungen des pH-Wertes eine Rolle spielen (4).

Die embryologische Forschung hoffte, einiges über den Ursprung, über die Beziehungen zu anderen Organen bekannter Struktur und auch etwas über die Rolle, die es im tierischen Organismus spielt, zu erfahren.

Nach WHITE (12) stellten KATSCHENKO (1887), PALTAUF (1892) und JACOBY (1896) fest, daß das Glomus sich von einer adventitiellen Verdickung der Arteria carotis interna entwickelt. Dagegen stand die Auffassung von Christiana SMITH (1924), daß das Glomus sich aus einer mesenchymalen Wucherung an der Ursprungsstelle der Arteria carotis interna entwickle.

AGDUHR (1932) konnte an der medialen und lateralen Seite der Arteria carotis interna Massen von locker angeordneten Nervenfasern nachweisen, die vom Nervus glossopharyngicus stammen. Auch er leitete das Glomus von mesenchymalem Gewebe ab. DE WINIWATER (1926) hielt die spezifischen kleinen Zellen im Glomus für syncytial zusammenhängende Ganglienzellen. PALUMBI (1940) hielt dieselben spezifischen Zellen im Parenchym für undifferenzierte Nervenzellen. DA COSTA (1935) hielt diese Zellen nicht für Nervenzellen, sondern meint, sie seien sekretorischer Natur.

WATZKA (1943 (1)), der das Glomus zu den Paraganglien zählt, definiert diese alle als inkretorische Organe, deren Ursprung im peripheren Nervensystem liegt. Das Glomus caroticum habe echte paraganglionäre Zellen,

die aus dem 9. und 10. Hirnnerven entstehen. Die Funktion des Glomus sei nicht eine nervale, sondern es habe eine stoffliche Leistung zu vollbringen.

B. Anatomie und Histologie des Glomus caroticum.

I. Normale Anatomie und Histologie.

Beim Menschen findet sich das Glomus caroticum direkt an der Bifurkation der Art. carotis communis auf der Innenseite. Das Glomus ist oval, seine Längsachse ist der Art. carotis communis parallel. Die Maße betragen bei einem jungen Mann im Durchschnitt 5 : 3 : 2 mm. Es zeigen sich jedoch große Abweichungen in seinem Hauptdurchmesser (WHITE (12)). Das Glomus sticht von dem es umgebenden Fett- und Bindegwebe durch seine mehr oder weniger ausgeprägte rote Farbe ab. Diese ist abhängig vom Blutgehalt seiner Gefäße. Das Glomus ist mit der Art. carotis communis und ihren 2 Ästen durch lockeres Bindegewebe verwachsen. WHITE fand in Übereinstimmung mit anderen Autoren, daß das Glomus seine arterielle Versorgung entweder von der Art. carotis communis oder von der Art. carotis externa in Form eines kleinen Astes erhält. Das Bindegewebe, welches das Glomus mit der Arterienwand verbindet, besteht aus lockeren kolla-

genen

Fasern, die nur von ganz wenigen elastischen Fasern durchsetzt sind. Das Organ selbst ist von einer Bindegewebskapsel umgeben. Die Kapsel wird am unteren Pol von der eintretenden Arterie durchbohrt. Die Nerven und Venen treten im allgemeinen am oberen Ende ein und aus (WHITE (12)). Von der äußeren Kapsel gehen dicke bindegewebige Septen in das Organ hinein, die es in eine Anzahl ovaler oder runder Läppchen oder Inseln teilen. Diese Läppchen oder Inseln werden wiederum durch dünnere bindegewebige Septen in eine größere Anzahl kleiner, runder Gebilde, die sogenannten Glomerula unterteilt. WHITE sieht in ihnen die das menschliche Glomus aufbauende Einheit.

Das Bindegewebe führt bis in seine letzten Verzweigungen viele markhaltigen und markscheidenfreie Nervenfasern, Arterien und Venen. In Kapselnähe sind die Nervenfasern mehr markhaltig, in Glomerulunähe verlieren sie ihre Myelinscheide (WHITE (12) und RIEGELE (9)). Beim Menschen existiert im Gegensatz zu vielen Tieren in der Umgebung des Glomus kein ausgesprochener periglomärer Nervenplexus. Die Nervenfasern formen aber stets einen ausgeprägten Plexus zwischen den einzelnen Läppchen (perilobulärer Plexus). Der interlobuläre Nervenplexus, der die Glomerula unmittelbar umgibt, ist

deutlich entwickelt. Er kann als periglomerulärer Nervenplexus bezeichnet werden. DE CASTRO (3) und WHITE (12) beschrieben die Enden der feinsten Nerven als ganz feine Endringe oder Netzstrukturen.

Das das Glomus versorgende Gefäß teilt sich in kleine Äste auf. Jedes Läppchen erhält sein eigenes zuführendes Gefäß.

ARNOLD (1) deutete die Struktur der Glomerula so, daß sie von Aufteilungen der eintretenden Arteriole und spezifischen Zellen, die eine dicke Schicht um die einzelnen Gefäße bilden, aufgebaut seien. DE CASTRO (3) führte diese cytologischen Untersuchungen weiter und stellte fest, daß diese Zellen einen deutlichen "pôle vasculaire" haben, nach dem hier der GOLGI-Apparat der Zelle orientiert ist. Bei schwacher mikroskopischer Vergrößerung lassen sich 2 verschiedene Kernformen im Glomus unterscheiden:

1.) Ein sehr dunkler, etwa wie ein pyknotischer Kern gefärbter Zelltyp. Die Chromatinstruktur ist etwa so wie in den Lymphozyten angeordnet. Der Kern ist etwas größer als der eines Lymphozyten. Die Zellen sehen in verschiedenen Präparaten verschieden aus. Ihr Protoplasma kann in Form einer sternchenförmigen Masse mit dem

der Nachbarzelle verschmolzen sein. Die Kerne sind aber stets gleich und wie oben beschrieben.

2.) Der zweite Zelltyp im menschlichen Glomus hat einen größeren Kern, der relativ chromatinarm, rund oder oval und bläschenförmig ist. Bei diesen Zellen ist mit allen gewöhnlichen Färbemethoden vom Protoplasma nichts zu sehen.

WHITE stellte fest, daß es zwischen diesen zwei Zellformen keine Übergänge gibt. Er vermutete verschiedene Herkunft und Funktion. LANGER (7) hat 1952 in einer Arbeit, die hauptsächlich die Kernstrukturen untersuchte, diese zwei Kernformen bestätigt. Er differenzierte die zweite hypochromatische noch in Regelkerne, geblähte, aufgesprungene und hyperchrome Kerne. Er untersuchte das Glomus bei Katzen und führte Kreislaufbelastungen durch, indem er O_2-Mangel und CO_2-Anreicherung erzeugte. Dabei stellte er eine Zunahme der blsächenförmigen Kerne fest. Nach einer zweistündigen Ausschaltung der Blutzufuhr zum Glomus kam es zu einer Nekrobiose.

Da für die vorliegende Untersuchung keine speziellen Färbemethoden herangezogen wurden, soll auf die Chromaffinität nicht eingegangen werden.

II. Spezielle Pathologie.

Das Glomus caroticum wurde in sehr vielen Arbeiten, die sich vorwiegend mit der Cytologie beschäftigten, beschrieben. Funktion und die Rolle, die das Organ im Gesamtorganismus spielt, wurden diskutiert. Einige Arbeiten beschäftigten sich mit der Pathologie des Glomus.

WHITE (12) bemerkte, die einzige Veränderung, die man am menschlichen Glomus mit zunehmendem Alter beobachten könne, sei eine Invasion feiner Bindegewebsfasern in die kleinen Glomerula, die sich zwischen den spezifischen Zellen hindruchflechten. Ebenso vermehre sich mit zunehmendem Alter auch das perilobuläre Bindegewebe. Daraus ergebe sich ein weiteres Auseinanderrücken der Läppchen. WHITE bezog sich dabei auf BETTENCOURT; dieser Beschrieb 1933 das Glomus bei älteren Embryonen der Katze, dehnte seine Untersuchungen auf alle Altersstufen dieses Tieres aus und stellte fest, daß das Glomus durch bindegewebige Septen in Läppchen eingeteilt wird und daß sich das Bindegewebe mit zunehmendem Alter deutlich vermehrt.

WHITE beschrieb weiter wie auch schon PAUNZ (8) Stauung im Glomus caroticum als Ausdruck einer allgemeinen Stauung im übrigen Körper. Er stellte Stauung

im Glomus bei Stauungen im großen und kleinen Kreislauf fest. Am ausgeprägtesten war sie bei einem Fall chronischer Stauungen und Herzinsuffizienz.

Das Auftreten von perivasculären Rundzellinfiltraten betrachtete WHITE, da er sie häufig fand, als mehr oder weniger physiologisch. Bei einem Fall mit ausgeprägten Rundzellinfiltraten handelte es sich um eine Miliartuberkulose aller Organe. Ähnliche Veränderungen beobachtete PAUNZ bei Tuberkulose und Lues.

C. Problemstellung, Material und Methodik.

Die vorliegende Untersuchung befaßt sich mit der Histologie des Glomus caroticum. Auf die Registrierung von cytologischen Einzelheiten wird dabei verzichtet. Insbesondere sollte der Frage nachgegangen werden, ob die von WHITE beschriebenen Veränderungen als altersbedingt im strengen Sinne des Wortes angesehen werden müssen.

Bei 100 Patienten, die im Jahre 1963 im Pathologischen Institut der Universität München zur Sektion kamen, wurden die Arteriae carotides communes mit ihren

Bifurkationen beidseits herausgenommen und in 10%-iger Formollösung fixiert. Das an der Bifurkation abpräparierte Gewebe wurde in Paraffin eingebettet. An 7 - 12 μ dicken Schnitten wurde die Hämatoxylin-Eosin-Färbung und die van GIESON-Elastica-Färbung nach der von ROMEIS angegebenen Technik durchgeführt (10).

Innerhalb dieser Schnittserie war vielfach trotz Schnitten in mehreren Ebenen das Glomus caroticum nicht getroffen worden. Für die mikroskopische Auswertung ergaben sich die Präparate von 42 Fällen. Bei 12 Fällen konnten beide Glomera untersucht werden.

Dabei wurden folgende Gesichtspunkte berücksichtigt:

1.) Form und Größe des Glomus caroticum.
2.) Gewebe der Umgebung mit besonderer Berücksichtigung der Gefäße und Nerven.
3.) Läppchen- oder Inselstruktur nach Form, Zahl und Größe.
4.) Struktur und Mächtigkeit der interlobulären Septen mit Beachtung der darin verlaufenden Gefäße und Nerven.
5.) Struktur und Ausdehnung der intralobären Septen.

6.) Struktur der Glomerula, Zahl und Größe.

7.) Atrophie, Nekrose und Narbenbildung von Glomerula und Läppchen.

8.) Gefäße und Nerven innerhalb der Glomerula und Läppchen.

9.) Kernreichtum und prozentuale Aufteilung der Kernformen.

D. Beschreibung der einzelnen Präparate.

Abkürzungen:

PD	pathologisch-anatomische Diagnose
Gl	Glomus
BG	Bindegewebe
LS	Längsschnitt
QS	Querschnitt
Pykn. K.	pyknotischer Kern (e)
Bläschenf. K.	bläschenförmiger Kern(e)
Gl. Skl.	Glomerulum-Sklerose
L. Skl.	Läppchen-Sklerose
r	randständig
z	im Zentrum liegend

Die in Klammer hinter der Präparatnummer angegebenen Zahlen bedeuten Sektionsnummer und Sektionsjahr.

Nr. 1 (S.Nr. 170/63) männlicher Säugling, 1 Tag.

PD: Blutung in Schädel, hämorrhagische Säuglingspneumonie, akute Hyperämie der Leber.

Re. Gl. car.:

In LS getroffenes Gl von etwa 6 x 1 mm Größe. Dünne BG-Kapsel. In der Umgebung reichlich blutgefüllte Gefäße und ein größerer Nervenstrang, mehr oder weniger parallel zur Gl-Achse verlaufend. Große dreieckige, viereckige und trapezförmige Läppchen, durch einzelne BG-Septen gegeneinander abgesetzt. Im Schnittpunkt mehrerer Läppchen mehrere gestaute Gefäße. Die Läppchen werden nicht durch BG-Septen in einzelne Glomerula geteilt. Sie sind gleichmäßig mit Gefäßen durchsetzt, deren Wänden kleine pykn. oder große bläschenf. K. anliegen.

Pykn. K. 60 - 65%, bläschenf. K. 40%.
Gl. Skl.: 0, L. Skl.: 0.

Li. Gl. car.:

zeigt den gleichen Befund.

Nr. 2 (S.Nr. 448/63) 10 Tage alte männliche Frühgeburt.

PD: Vitium cordis, Hypertrophie des li. und re. Ventrikels, Kugelthrombus über atretischem Aortenostium.

Li. Gl. car.:

5 x 1,5 mm großes, in LS getroffenes Gl, an einem Pol von einem Gefäß, am anderen von mehreren Gefäßen und einem Nervengeflecht durchbohrt. Im lockeren BG der Umgebung unauffällige Gefäße. In zentral gelegenen Läppchen sind die Glomerula teils von mehrschichtigem BG umschlungen und nekrotisch atrophiert, teils völlig bindegewebig ersetzt (Abb.3). Gefäße nicht blutgefüllt. Zellzahl scheint normal.

Pykn. K. 40%, bläschenf. K. 60%.
Gl. Skl. z: ++, r: +, L. Skl. z: ++, r: (+).

Re. Gl. car.: Präparat nicht vorhanden.

Nr. 3 (S.Nr. 414/63) 13jähriges Mädchen.

PD: Hämatocephalus externus und internus. Zustand nach Carotisangiographie.

Li. Gl. car.:

Massive Blutung, das gesamte Gewebe überlagernd, so daß feinere Strukturen nicht erkennbar sind.

Re. Gl. car.:

Präparat nicht vorhanden.

Nr. 4 (S.Nr. 419/63) 27jährige Frau.

PD: Kleinhirnbrückenwinkeltumor, feinflächige Myocardverschwielung, Stauung und akute Hyperämie der Nieren.

Li. Gl. car.:

4 x 2 mm in QS getroffenes Gl, von dicker BG-Kapsel umgeben, die nur an einer Stelle von einem Gefäß durchbrochen ist. Gefäße der Umgebung, der interlobären Septen und der einzelnen Glomerula alle mit Zeichen der Stauung. Die Läppchen sind durch breite, radial verlaufende BG-Septen abgetrennt, die sich zentral in einer Läppchennarbe vereinigen. Darin Reste atrophisch-nekrotischer Glomerula.

Läppchen: rund bis oval. Zwischen ungleich großen Glomerula breite BG-Septen.

Glomerula: zentrale förmlich von BG umschlungen, relative Zelldichte (einfache Atrophie). Andere netzartig von dünnem BG durchsetzt. Syncytiale Struktur in nicht atr. Glomerula erhalten.

Pykn. K. 50 - 55%, bläschenf. K. 45 - 50%.
Gl. Skl. z: ++, r: +, L. Skl. z: ++, r: +.

Re. Gl. car.:

identischer Befund.

Nr. 5 (S.Nr. 216/63) 32jähriger Mann.

PD: Aneurysma der Art. cerebri media, Hypertrophie und Dilatation des re. Ventrikels.

Re. Gl. car.:

4 x 3 mm großes Gl in LS. Dünne Kapsel an beiden Polen verdickt. An einem Pol ein größeres Gefäß, am anderen mehrere Nervenfasern und Gefäße

Läppchen: nur wenige getroffen, alle in Form eines Dreiecks mit spitzem Winkel, durch dünne BG-Septen voneinander getrennt. Wenig interlobäre Gefäße und Nerven. Jeweils 8 - 10 verschieden große Glomerula. Dazwischen ungleich dicke BG-Septen.

Glomerula: zentral liegende von BG netzartig durchwachsen. Zentrale und randständige nekrotisch atrophiert. Alle von BG mehrschichtig umschlungen. Runde pykn. K. 30 - 40%, bläschenf. Kerne 60 - 70%, Gl. Skl. z: +, r: (+), L. Skl. z: +, r: 0.

Li. Gl. car.:

kein Präparat vorhanden.

Nr. 6 (S.Nr. 223/63) 33jähriger Mann.

PD: Morbus Koch, Beckenvenenthrombose, rechtsdilatiertes Herz.

L. Gl. car.:

Nur zwei große runde Läppchen getroffen. Kein deutlicher Übergang zwischen Kapsel und umgebendem BG. In der Umgebung ein arteriosklerotisch verändertes Gefäß und mehrere kleine Gefäße und Nerven. Die zwei Läppchen sind ringförmig von dicken BG-zügen umgeben (Stärke 1/2 Läppchendurchmesser).

Läppchen: durch radial einwachsendes dickes BG in viele kleine Glomerula zerlegt. Die zentral liegenden Glomerula völlig vernarbt. Genaue Differenzierung der Zellen und ihrer Kerne nicht möglich. Überwiegend bläschenf. K. Gl. Skl. z: +, r: 0.

Re. Gl. car.:

kein Präparat vorhanden.

Nr. 7 (S.Nr. 407/63) 40jähriger Mann.

PD: Zustand nach Magenoperation, chronische Pankreatitis, Peritonitis und cholangitische Lebercirrhose.

Re. Gl. car.:

6 x 3 mm großes Gl in LS. Dünne Kapsel. Wenige, nicht gestaute Gefäße, mehrere feine Nervenaufzweigungen in der Umgebung. Kleine Läppchen, dazwischen dicke BG-Septen (Stärke gleich dem Läppchendurchmesser).

Läppchen: zwischen 10 - 15 ungleich großen Glomerula verschieden starke BG-Septen. Wenige Gefäße.

Glomerula: zentral liegende völlig vernarbt, oft 3 - 4 Kerne und 2 Kapillaren als Rest eines untergegangenen Glomerulums. Die randständigen Glomerula haben bindegewebige Netzstruktur. Kollabierte intraglomeruläre Gefäße. Nicht nekrotisierte randständige Glomerula durch bindegewebige Ringe eingeschnürt, dadurch scheinbar vermehrter Kernreichtum. Pykn. K. 40%, bläschenf. K. 60%.
Gl. Skl. z: ++, r: (+), L. Skl. z: ++, r: 0 (+).

Li. Gl. car.:

kein Präparat vorhanden.

Nr. 8 (S.Nr. 44/63) 42jährige Frau.

PD: Multiple Sklerose, Hypertrophie des rechten Ventrikels, Pulmonalsklerose, Aortenatheromatose.

Li. Gl. car.:

2,5 x 1 mm großes Gl mit dünner Kapsel. Gefäße und Nerven der Umgebung unauffällig ohne Eintrittsstellen in die Kapsel.

Läppchen: ungleich groß, rund oder oval, dazwischen dicke BG-Septen mit sehr vielen nicht gestauten Gefäßen. Im Zentrum völlig vernarbtes Läppchen (Abb. 4). Wenige BG-Septen teilen die randständigen in 4 - 5 große Glomerula.

Glomerula: intraglomerulär sehr viele Gefäße mit mittelweiten Lumina. Ihnen liegen etwa gleichviel pykn. K. und bläschenf. K. an. Im Syncytium überwiegend bläschenf. K. (65%), pykn. K. 35%.
Gl. Skl. z: +, r: 0, L. Skl. z: (+), r: 0.

Re. Gl. car.:

kein Präparat vorhanden.

Nr. 9 (S.Nr. 416/63) 43jährige Frau.

PD: Cor pulmonale, Hypertrophie und Dilatation des rechten Ventrikels, Lipoidose der Aorta, atrophische Stauungsleber.

Re. Gl. car.:

7 x 2 mm großes Gl mit dünner Kapsel. Im umgebenden lockeren BG sehr zahlreiche prall gefüllte Gefäße. Der Kapsel anliegend stark erweiterte Arterie, die polfern kleine Ästchen in das Organ abgibt. 7 große Läppchen durch dünne BG-Septen getrennt.

Läppchen: zentrales L. völlig vernarbt. BG dieser Narbe von wabenartiger Ringstruktur. In der Ringmitte jeweils ein nicht gestautes Gefäß, während Gefäße zwischen den Läppchen alle stark gestaut sind. 8 - 10 Glomerula durch dünne Septen voneinander getrennt.

Glomerula: kein einwachsendes BG. Gefäße gestaut. Zellzahl und -struktur unauffällig. Syncytiale Struktur erhalten. Länglichovale oder runde bläschenf. K. 40- 50%, pykn. K., wandständig und in Syncytium 55 - 60%. Gl. Skl. z: 0, r: 0, L. Skl. z: +, r: 0.

Li. Gl. car.:

kein Präparat vorhanden.

Nr. 10 (S.Nr. 338/63) 48jährige Frau.

PD: Zustand nach Antikoagulantien-Therapie, roter Hochdruck, Hypertrophie des li. und re. Ventrikels, indurierte Fettleber, Fettcirrhose, Neurinom des N. vagus, unspez. Lymphadenitis im Halsbereich.

Re. Gl. car.:

3 x 3 mm großes Gl in QS mit dünner Kapsel. Keine Eintrittsstelle der umgebenden Gefäße und Nerven. Rund bis rundovale, gleichgroße Läppchen, dazwischen dünnes BG mit mehreren unauffälligen Gefäßen.

Läppchen: 12 - 15 Glomerula, dünne Septen dazwischen. Zentral liegende Glomerula nekrotisch atrophiert mit ringförmig sie umschlingendem BG.

Glomerula: keine BG-Fasern einwachsend. Zellzahl und -dichte unauffällig. Gefäße nicht gestaut. Syncytiale Struktur erhalten. Bläschenf. K. an den Kapillarwänden und in Syncytium 60%, pykn. K. 40%. Gl. Skl. z: (+), r: 0, L. Skl. z: 0, r: 0.

Li. Gl. car.: gleicher Befund.

Nr. 11 (S.Nr. 245/63) 48jähriger Mann.

PD: Recidivierende Endocarditis, hochgradige Hypertrophie und Dilatation des re. und li. Ventrikels, Cirrhose cardiaque.

Re. Gl. car.:

4 x 3 mm großes Gl in LS mit dünner Kapsel. In der Umgebung teils gestaute, teils arteriosklerotisch veränderte Gefäße verschiedenen Kalibers. In den dicken BG-Septen das gleiche Bild der Gefäße(Abb. 5). Wenige atrophische Läppchen.

Läppchen: breite bindegewebige Septen teilen sie in 8 - 12 Glomerula. Gefäße gestaut.

Glomerula: zentral liegende nekrotisch atrophiert. Manche völlig bindegewebig ersetzt. Die erhaltenen von dünnen BG-Fasern netzartig durchzogen, weilumige Kapillaren. Syncytiale Struktur erhalten. Pykn. K. 30%, bläschenf. K. 70%. Gl. Skl. z: ++, r: 0-+, L. Skl. z: +, r: 0.

Li. Gl. car.:

kein Präparat vorhanden.

Nr. 12 (S.Nr. 238/63) 48jährige Frau.

PD: Chronische Glomerulonephritis. Kaliumintoxikation, Pulmonalsklerose, Urämie.

Li. Gl. car.:

Nur ein polnaher Randbezirk ist getroffen, in der Umgebung sehr viele prall gestaute Gefäße und Nerven. Ein großes randständiges Läppchen und ein Rest dicker bindegewebiger Kapsel sind getroffen.

Läppchen: durch ungleich dicke Septen in 10 verschieden große Glomerula eingeteilt.

Glomerula: zentral liegende völlig vernarbt. In den erhaltenen weitlumige Kapillaren. Die narbennah liegenden von BG völlig eingeschnürt und von relativer Zelldichte (einfache Atrophie). Runde und ovale bläschenf. K. 70%, pykn. K. 30%.
Gl. Skl. z: +, r: 0.

Re. Gl. car.:

kein Präparat vorhanden.

Nr. 13 (S.Nr. 198/63) 51jährige Frau.

PD: Zustand nach Magenoperation, diffuse Metastasierung, Lipoidose der Aorta.

Li. Gl. car.:

4 x 3 mm großes, unzusammenhängendes Gl mit dünner Kapsel. Lockeres umgebendes BG mit mäßig vielen Gefäßen und Nerven, die polwärts ausgerichtet sind.

Läppchen: langoval, trapezförmig und rund. Dazwischen lockeres BG mit vielen Gefäßen und Nerven. Jeweils 2 - 3 Glomerula.

Glomerula: Syncytiale Struktur und normallumige Kapillaren. Zentral liegende oft nur als Rest mit 2 Kapillaren und 4 bis 5 Zellen erhalten und von mächtigem BG umschlungen. Die erhaltenen scheinen durch BG-Umschnürung klein und relativ zellreich. Zwischen den spindeligen BG-Zellen sehr wenig spezifische Zellen (Abb. 6). Pykn. K. 50%, bläschenf. K. 50%.
Gl. Skl. z: ++, r: +, L. Skl. z: +, r: (+).

Re. Gl. car.:

kein Präparat vorhanden.

Nr. 14 (S.Nr. 64/63) 52jähriger Mann.

PD: Hypertrophie des linken, Dilatation des rechten Ventrikels, vollständiger Infarkt der Vorder- und Hinterwand des linken Ventrikels, Massenblutung des Gehirns, Atherosklerose der Aorta, Nierenstauung.

Li. Gl. car.:

2 x 3 mm großes Gl mit nicht vollständiger, dünner Kapsel. In der Umgebung mehrere gestaute Gefäße und Nerven. Polferner Gefäßeintritt Sieben ungleich große Läppchen von verschiedener Form. Dünne interlobäre Septen. Viele gestaute Gefäße.

Läppchen: nur zwei in Polnähe vollständig erhalten, die anderen mehr oder weniger atrophiert. Die erhaltenen durch BG-Septen in 12 bis 18 Glomerula eingeteilt. Zentral dickeres BG, die dort liegenden Glomerula scheinen kleiner als die randständigen.

Glomerula: weitlumige und prall gefüllte Kapillaren. Die meisten bestehen aus 6 - 8 Kapillaren und den dazugehörigen Zellen, deren syncytiale Struktur erhalten ist. Runde und ovale bläschenf. K. 70 - 80%, pykn. K. 20 - 30%. Gl. Skl. z: +, r: (+), L. Skl. z: (+), r: 0.

Re. Gl. car.:

3 x 4 mm großes Gl, zeigt noch deutlicher interlobär und intralobär Zeichen der Stauung. Zentral Narben nekrotisierter und durch BG ersetzter Läppchen. In den Narben viele gestaute Gefäße, die ringförmig von BG umschlossen sind. Interlobäre Septen mächtiger als links. Läppchen bestehen aus 12 - 18 Glomerula. Zentral Glomerulanarben, randständige Glomerula netzförmig von BG durchsetzt. Zellzahl und Kernformen entsprechen links.

Nr. 15 (S.Nr. 192/63) 52jährige Frau.

PD: Ovarialtumor, akute Nephritis rechts.

Li. Gl. car.:

Gl nur zum Teil getroffen. Zwei bindegewebig ersetzte Läppchen, von dicker Kapsel umgeben. In den vernarbten Läppchen noch Reste einzelner Glomerula, oft nur ein Gefäß übrig geblieben. Parenchymstruktur nicht zu erkennen. Gl. Skl. z: ++, r: ++, L. Skl.: ++.

Re. Gl. car.:

kein Präparat vorhanden.

Nr. 16 (S.Nr. 413/63) 52jähriger Mann

PD: Maligne Nephrosklerose, Links- und Rechtshypertrophie, Kleinhirnapoplexie, allgemeine Hirnschwellung.

Li. Gl. car.:

5 x 3 mm großes, rundovales Gl mit nicht vollständiger, dünner Kapsel. Viele Gefäße und Nerven in der Umgebung. Polnaher Ein- und Austritt. Dicke interlobäre Septen mit sehr vielen Gefäßen und Nerven.

Läppchen: zentral liegende vernarbt, randständige atrophierend. 15 - 18 Glomerula, von dichtem BG umgeben. In den vernarbten Läppchen anstelle der Glomerula ein von dichtem BG umgebenes Gefäß.

Glomerula: zentrale nekrotisiert, randständige bestehen oft nur aus 2 Kapillaren und wenigen spezifischen Zellen. Runde und ovale bläschenf. K. 65%, pykn. K. 35%. Gl. Skl. z: +++, r: ++, L. Skl. z: +++, r: ++.

Re. Gl. car.:

kein Präparat vorhanden.

Nr. 17 (S.Nr. 89/63) 53jährige Frau.

PD: Nierenstauung links, roter Hochdruck, Hinterwandinfarkt.

Re. Gl. car.:

Nur kleines Läppchen getroffen, in dem zwei Glomerula durch ein Septum voneinander abgesetzt sind. Intraglomeruläre Kapillaren weitlumig gestaut. Syncytiale Struktur. Keine Sklerosierung der Glomerula. Pykn. K. 40%, bläschenf. K. 60%, Gl. Skl.: 0, L. Skl.: 0. (Abb. 1 und 2)

Li. Gl. car.:

kein Präparat vorhanden.

Nr. 18 (S.Nr. 418/63) 53jähriger Mann.

PD: Lymphoreticuläres Sarkom, Milztumor, Hypertrophie und Dilatation des li. Ventrikels, Aortenatherosklerose, Leberdystrophie.

Re. Gl. car.:

1,5 x 3mm großes Gl mit dichter Kapsel, in dickem BG der Umgebung liegend. Wenig Gefäße, polwärts orientiert.

Läppchen: zentral und randständige Narben. Interlobäre Septen nicht strangförmig, sondern büschelförmig angeordnet. Dichte intralobäre Septen, 12 - 15 Glomerula.

Glomerula: zentrale völlig vernarbt, die randständigen netzartig von BG durchsetzt. Neben spezifischen viele spindelige BG-Zellen, dadurch Zellreichtum. Pykn. K. 30 - 40%, bläschenf. K. 60 - 70%. Gl. Skl. z: ++, r: (+), L. Skl. z: +, r:(+).

Li. Gl. car.:

kein Präparat vorhanden.

Nr. 19 (S.Nr. 468/63) 53jähriger Mann.

PD: Hirntumor und Hirnschwellung, recidivierende Lungenembolie, eitrige Bronchopneumonien, Dilatation des re. Ventrikels, Leberstauung.

Li. Gl. car.:

3 x 1,5 mm großes Gl mit dünner Kapsel in lockerem BG. Sehr viele gestaute Arteriolen und Kapillaren. Vereinzelt Nervenfasern. Polnaher Gefäßeintritt.

Läppchen: drei große polständige, alle anderen vernarbt. In büschelförmigem BG gestaute Gefäße. Daneben Reste nekrotischer Glomerula, oft nur aus einer Kapillare und zwei Zellen bestehend. Diffuse, dichte intralobäre Septen.

Glomerula: zentrale alle nekrotisch und vernarbt. Nur die randständigen zeigen Parenchymstruktur. Jeweils ein von zirkulären BG-Fasern umgebenes gestautes Gefäß anstelle eines Glomerulums. Erhaltene Glomerula netzförmig vonBG durchsetzt. Gleich viele pykn. und bläschenf. K. Gl. Skl. z: +++, r: ++, L. Skl. z: ++, r: +.

Re. Gl. car.:

gleicher Befund.

Nr. 20 (S.Nr. 406/63) 54jähriger Mann.

PD: Bronchial-Ca., Hirnmetastasen, stenosierte Aortensklerose, Corornarsklerose, Arterio-arteriloskerose der Nieren, Stauungsleber.

Li. Gl. car.:

4 x 2 mm großes Gl mit dünner Kapsel. Polwärts orientierte Gefäße und Nerven. 12 ungleich große und verschieden geformte Läppchen, dichte interlobäre Septen. Um Läppchen und Läppchenreste zirkulär angeordnetes BG, Gefäße im Schnittpunkt mehrerer Läppchen.

Läppchen: verschieden starke intralobäre Septen, 12 - 15 Glomerula. Zentral dichtes BG, in manchen Läppchen Glomerulanarben.

Glomerula: sehr klein, oft nur 2 - 3 sehr weitlumige Kapillaren mit wenigen spezifischen Zellen. Auch die randständigen, größeren völlig von BG durchdrungen. Kernverteilung schwankend, pykn. K. 30 - 70%.

Gl. Skl. z: +++, r: ++, L. Skl. z: ++, r: +.

Li. Gl. car.:

kein Präparat vorhanden.

Nr. 21 (S.Nr. 93/63) 56jährige Frau.

PD: Ovarial-Ca, diffuse Metastasierung, Lungenembolie, braune Atrophie des Myocards, Arteriosklerose der Nieren.

Re. Gl. car.:

7 x 2 mm großes Gl mit dünner, nicht durchgehender Kapsel. In der Umgebung sehr viele gestaute Gefäße und Nerven, besonders in Polnähe. Dicke interlobäre Septen mit weitlumigen, gestauten Gefäßen, in dichten BG-Büscheln liegend.

Läppchen: 2 - 3faserige intralobäre Septen, 8 - 10 Glomerula, die zentralen völlig vernarbt.

Glomerula: alle netzartig von BG durchsetzt. Intraglomerulär zahlreiche gestaute Gefäße. Numerische Atrophie der spez. Zellen. Pykn. K. 25%, bläschenf. K. 75%. Gl. Skl. z: +, r: (+), L. Skl. z: (+), r: 0.

Li. Gl. car.:

kein Präparat vorhanden.

Nr. 22 (S.Nr. 266/63) 58jähriger Mann.

PD: Zustand nach totaler Magenresektion, roter Hochdruck, Hypertrophie des li., Dilatation des re. Ventrikels, Aortenatherosklerose, Pneumonie, Meningitis, Sepsis.

Li. Gl. car.:

6 x 4 mm großes Gl mit dünner Kapsel. Enormer Gefäßreichtum der Umgebung, Gefäße mittleren Kalibers arteriosklerotisch verändert. Gefäße und Nerven polwärts orientiert. Dünne interlobäre Septen mit Gefäßreichtum. 14 verschieden große Läppchen.

Läppchen: zentral Läppchennarbe mit ringförmig strukturiertem BG. 6 - 8 Glomerula pro Läppchen.

Glomerula: zentral einzelne Glomerulanarben. Über einem Läppchen dichte zellige Infiltration (Lymphozyten, Leukozyten), in der weiteren Umgebung Infiltrate geringerer Dichte. Syncytiale Struktur der erhaltenen Glomerula. Durchschnittlich 30% pykn. K. 70% bläschenf. K., Gl. Skl. z: ++, r: +. L. Skl. z: ++, r: +.

Re. Gl. car.:

kein Präparat vorhanden.

Nr. 23 (S.Nr. 395/63) 59jähriger Mann.

PD: Massive Lungenembolie, Herzinfarkt, Arterio-arteriolosklerose der Nieren.

Li. Gl. car.:

In einer Ausdehnung von 5 x 3 mm einzelne Läppchen unzusammenhängend versprengt ohne Kapsel. Umgebung gefäß- und nervenreich, ohne Polorientierung. In dünnen interlobären Septen viele, nicht gestaute kleine Gefäße.

Läppchen: rund oder oval, zentral Glomerulanarben, aber keine völlige Läppchensklerosierung. Dünne interlobäre Septen mit kleinen, nicht gestauten Gefäßen. In randständigen Läppchen zentrale Sklerosierung.

Glomerula: 6 - 8 pro Läppchen, dünne intraglomeruläre Septen. Intraglomeruläre Gefäße unauffällig. Syncytiale Struktur weitgehend erhalten. Pykn. K. 40%, bläschenf. K. 60%.
Gl. Skl. z: +, r: (+), L. Skl. z: (+), r: 0.

Re. Gl. car.:

kein Präparat vorhanden.

Nr. 24 (S.Nr. 57/63) 59jähriger Mann.

PD: Perforierendes Magenulcus, roter Hochdruck, Hypertrophie und Dilatation des li. Ventrikels, alter Hinterwandinfarkt, Stauungshyperämie der Nieren, Eiweißnephrose.

Re. Gl. car.:

4 x 5 mm großes, ovales Gl mit dünner Kapsel. Gefäße und Nerven polwärts orientiert. Alle Gefäße gestaut.

Läppchen: nicht wabenartig, sondern in Straßen angeordnet, dazwischen dichte Septen mit sehr vielen gestauten Gefäßen. Zentrale Läppchennarben mit zirkulär angeordnetem BG.

Glomerula: zentral liegende vernarbt, in den Narben gestaute Gefäße, auch in den erhaltenen Glomerula. Mittel- und randständige netzartig von BG durchsetzt. Syncytiale Struktur erhalten. Pykn. K. 40%, bläschenf. K. 60%. Gl. Skl. z: ++, r: +, L. Skl. z: +, r: (+).

Li. Gl. car.:

rundovales Gl, identischer Befund. Nur die Zeichen der Stauung deutlicher ausgeprägt.

Nr. 25 (S.Nr. 49/63) 60jährige Frau.

PD: Morbus Waldenström, anämischer grau-roter Milztumor, glasige Umwandlung des Knochenmarkes, Aortenatherosklerose und Osteoporose.

Re. Gl. car.:

5 x 3 mm großes Gl mit dünner Kapsel. Gefäße und Nerven polwärts orientiert. Größere arterielle Gefäße arteriosklerotisch verändert.

Läppchen: verschieden groß und geformt. Gefäßreiche interlobäre Septen. Zentrale und randständige Läppchennarben aus zirkulär um kleine Gefäße angeordnetem BG. Mäßige Stauung der Gefäße, intra- und perivasculäre Rundzellinfiltration.

Glomerula: sehr viele kleine, oft nur aus 2 Kapillaren und 4 - 5 spezifischen Zellen bestehend. Erhaltene netzartig von BG durchsetzt. In den Restglomerula syncytiale Struktur erhalten. Pykn. K. 30%, bläschenf. K. 70%. Gl. Skl. z: +++, r: +, L. Skl. z: ++, r: +.

Li. Gl. car.:

kein Präparat vorhanden.

Nr. 26 (S.Nr. 89/63) 60jähriger Mann.

PD: Kleinknotige Lebercirrhose, Magenulcus, schlaffe Dilatation des re. und li. Ventrikels, Aortenstenose.

Li. Gl. car.:

2 mm langes Gl ohne Kapsel. Große arteriosklerotisch veränderte Arterie und mehrere Arteriolen der Umgebung.

Läppchen: drei gleich große Läppchen. Interlobäre Septen mit prall gestauten oder arteriosklerotisch veränderten Gefäßen.

Glomerula: 6 - 8 verschieden große pro Läppchen. Intraglomeruläre Gefäße weitgehend gestaut. Syncytiale Struktur erhalten. Kernarmut als Ausdruck einer numerischen Atrophie. Pykn. K. 30%, bläschenf. K. 70%. Gl. Skl. z: +, r: (+), L. Skl. z: (+), r: 0.

Re. Gl. car.:

kein Präparat vorhanden.

Nr. 27 (S.Nr. 83/63) 60jähriger Mann.

PD: Roter Hochdruck, allgemeine Arteriosklerose, Zustand nach Gefäßoperation wegen Art. iliaca-Verschlußes, Emphysem, Hypostase der Lunge, Arterio-arteriolosklerose der Niere, Herbstlaubleber und Milzstauung.

Re. Gl. car.:

7 x 3 mm großes Gl mit unvollständiger Kapsel. Sehr viele gestaute Gefäße in der Umgebung, polwärts orientiert. Breite interlobäre Septen mit sehr vielen gestauten Gefäßen.

Läppchen: ungleich groß und verschieden geformt. Dünne intralobäre Septen.

Glomerula: verschiedene Größe und Form. Intraglomeruläre Gefäße gestaut. Nur zentral gelegene bindegewebig durchsetzt und vereinzelt vernarbt (Abb.7). Syncytiale Struktur erhalten. Pykn. K. 30%, bläschenförmige K. 70%. Gl. Skl. z: (+), r: 0, L. Skl. z: 0, r: 0.

Li. Gl. car.:

Etwas kleineres Gl. Gefäße der Umgebung gestaut. Einzelne Läppchen kleiner, mehr Glomerula vernarbt. Zeichen der Stauung in allen Gefäßen.
Gl. Skl. z: +, r: +.

Nr. 28 (S.Nr. 215/63) 62jährige Frau.

PD: Uterus-Ca, Hirnmetastasen, Mesaortitis luica.

Re. Gl. car.:

4 x 2 mm großes Gl mit dicker Kapsel. Keine Polständigkeit der meist arteriosklerotisch veränderten Gefäße.

Läppchen: Rundoval und längsoval. Mächtige interlobäre Septen mit wenigen Gefäßen und Nerven.

Glomerula: verschieden groß, alle von BG netzartig durchsetzt, dadurch relativer Zellreichtum. Syncytiale Struktur erhalten. Pykn. K. 40%, bläschenf. K. 60%.
Gl. Skl. z: ++, r: +, L. Skl. z: +, r:(+).

Nr. 29 (S.Nr. 260/63) 62jähriger Mann.

PD: Bronchial-Carcinom, Hirnmetastasen, Hypertrophie und Dilatation des re. Ventrikels, Lungenoedem.

Li. Gl. car.:

6 x 4 mm großes Gl mit dünner Kapsel. Gefäße und Nerven der Umgebung polwärts orientiert. 12 Läppchen, dazwischen dünne interlobäre Septen.

Läppchen: die zentral gelegenen vernarbt. In dieser Narbe mehrere Gefäße. Zwischen jeweils 10 - 12 Glomerula dünne Septen.

Glomerula: die zentral gelegenen völlig vernarbt. Alle anderen netzartig von dünnen BG-Fasern durchsetzt. Syncytiale Struktur erhalten. Gefäe nicht gestaut. Pykn. K. 40%. Bläschenf. K. 60%.
Gl. Skl. z: +++, r: ++, L. Skl. z: +++, r: +.

Re. Gl. car.:

kein Präparat vorhanden.

Nr. 30 (S.Nr. 345/63) 63jähriger Mann.

PD: Zustand nach Pneumektomie bei Bronchial-Carcinom, Hypertrophie und Dilatation des re. Ventrikels, atrophische Stauungsleber, Aortenatherosklerose.

Li. Gl. car.:

4 x 3 mm großes Gl mit dicker Kapsel. In der Umgebung nur vereinzelt gestaute Arteriolen, polwärts orientiert.

Läppchen: zentrale völlig vernarbt. Das zirkulär angeordnete BG weist auf ehemalige Glomerulastruktur hin. Randständige L. rundoval mit jeweils 8 - 10 Glomerula. Sehr dicke intralobäre Septen.

Glomerula: alle sehr klein. Zentral gelegene völlig vernarbt, die anderen oft ~~aux~~ aus nur 5 - 10 spezifischen Zellen und 3 - 4 prall gefüllten Kapillaren bestehend. Keine syncytiale Struktur mehr erhalten. Pykn. K. 30%, bläschenf. K. 70%.
Gl. Skl. z: +++, r: ++, L. Skl. z: +++, r: +.

Re. Gl. car.:

Im wesentlichen derselbe Befund. Sklerosierung nicht ganz so weit fortgeschritten. Keine gestauten Gefäße.

Nr. 31 (S.Nr. 417/63) 67jähriger Mann.

PD: Diffus metastasierendes Bronchial-Carcinom, sklerosierende Coronarsklerose, Milzstauung.

Re. Gl. car.:

3 x 1,5 mm großes Gl mit dünner Kapsel. Gefäße der Umgebung arteriosklerotisch verändert. Dicke interlobäre Septen.

Läppchen: alle stark atrophiert, mehrfaserige intralobäre Septen.

Glomerula: zentral gelegene völlig vernarbt. Randständige atrophisch und netzartig von BG-Fasern durchsetzt. Interlobäre und intraglomeruläre Gefäße nicht gestaut. In den erhaltenen Glomerula syncytiale Struktur erhalten. Pykn. K. 35%, bläschenf. K. 65%.
Gl. Skl. z: ++, r: +, L. Skl. z: +/++, r: (+).

Li. Gl. car.:

kein Präparat vorhanden.

Nr. 32 (S. Nr. 267/63) 67jähriger Mann.

PD: Atrophische Lebercirrhose, Dilatation beider Ventrikel, Arteriosklerose.

Re. Gl. car.:

4 x 3 mm großes Gl ohne Kapsel. Arteriosklerotisch veränderte Gefäße der Umgebung. Dicke interlobäre Septen mit Resten nekrotisierter Glomerula und vielen, teils arteriosklerotisch veränderten Gefäßen.

Läppchen: rund-längsoval. Zentral gelegene vernarbt, randständige atrophiert. Dicke, vom Rande einwachsende intralobäre Septen.

Glomerula: zentral vernarbt. Randständige atrophisch, ohne Kapillaren, alle netzartig von BG durchsetzt. Syncytiale Struktur erhalten. Pykn. K. 25%, bläschenf. K. 75%.
Gl. Skl. z: +++, r: ++, L. Skl. z: +++, r: ++.

Li. Gl. car.:

kein Präparat vorhanden.

Nr. 33 (S.Nr. 471/63) 68jährige Frau.

PD: Herzinfarkt, allgemeine Arteriosklerose, Leber- und Nierenstauung, roter Hochdruck.

Re. Gl. car.:

2-teiliges, durch 1 mm breites Septum getrenntes Gl von fast quadratischer Form. In der Umgebung viele gestaute, polwärts orientierte Gefäße. In dem Hauptseptum und in anderen interlobären Septen sehr viele gestaute Gefäße. In beiden Glomushälften jeweils 4 Läppchen, Form und Größe verschieden.

Läppchen: zentral gelegenes vernarbt. In den Narben gestaute Gefäße. Dicke intralobäre Septen.

Glomerula: zentrale vernarbt, die anderen gleichmäßig netzartig von BG durchsetzt, dadurch relativer Zellreichtum. Syncytiale Struktur erhalten. Pykn. K. 25%. Bläschenf. K. 75%
Gl. Skl. z: ++, r: +, L. Skl. z: ++, r: +.

Li. Gl. car.:

kein Präparat vorhanden.

Nr. 34 (S.Nr. 314/63) 69jähriger Mann.

PD: Lebercirrhose, freie Magenblutung, biliäre Nephrose.

Re. Gl. car.:

3x 1,5 mm großes Gl mit dünner Kapsel. In der Umgebung großer Reichtum an Gefäßen und Nerven, die meisten polwärts orientiert. Breite interlobäre Septen. Interlobärer Gefäßreichtum.

Läppchen: von verschiedener Form und Größe; in den zentral liegenden L. Sklerosierung so weit fortgeschritten, daß nur noch kleine randständige Glomerula erhalten sind. Dicke intralobäre Septen.

Glomerula: fast alle netzartig von BG durchsetzt. Zentral liegende völlig vernarbt. Syncytiale Struktur erhalten. Pykn. K. 30%, bläschenf. K. 70%.
Gl. Skl. z: +++, r: ++, L. Skl. z: ++, r: +.

Li. Gl. car.:

kein Präparat vorhanden.

Nr. 35 (S.Nr. 78/63) 70jährige Frau.

PD: Atrophische Lebercirrhose, hämorrhagische Diathese, Hypertrophie des li. Ventrikels, Coronarsklerose, Arterio-arteriolosklerose der Nieren.

Li. Gl. car.:

3 rundovale Läppchen in gefäß- und nervenreichem BG der Umgebung. Dicke, gefäßreiche interlobäre Septen.

Läppchen: dicke intralobäre Septen. Jeweils 5 - 6 Glomerula

Glomerula: alle netzartig von BG durchsetzt. Relativer Zellreichtum, wenig Kapillaren. Pykn. K. 30%, bläschenf. K. 70%.
Gl. Skl. z: +++, r: ++, L. Skl. z: ++, r: ++.

Re. Gl. car.:

kein Präparat vorhanden.

Nr. 36 (S.Nr. 467/63) 70jähriger Mann.

PD: Metastasierendes Bronchial-Carcinom, Dilatation des li. und re. Ventrikels, Coronarsklerose, Aortenatherosklerose.

Li. Gl. car.:

Rundes, 4 x 4 mm großes Gl in QS mit dicker Kapsel. Gefäße und Nerven nicht polwärts orientiert. Dicke interlobäre Septen, teils mit arteriosklerotisch veränderten Gefäßen. 4 große Läppchen.

Läppchen: völlig von BG durchsetzt. Sehr kleine Reste nekrotisierter Glomerula.

Glomerula: fast völlige Sklerose. Oft nur ein Gefäß übrig geblieben, konzentrisch von dichten BG-Schichten umgeben. Keine syncytiale Struktur mehr. Kernstruktur nicht zu beurteilen.
Gl. Skl. z: +++, r: +++, L.Skl. z: +++, r: +++.

Re. Gl. car.:

kein Präparat vorhanden.

Nr. 37 (S.Nr. 376/63) 73jährige Frau.

PD: Allgemeine Arteriosklerose, älterer thrombotischer, teilweise organisierter Verschluß der li. Art. carotis interna, Leber- und Milzstauung.

Li. Gl. car.:

Rundes, 3 mm großes Gl mit dicker Kapsel. In der Umgebung sehr viele gestaute Gefäße, von allen Seiten an das Gl herantretend. 6 verschieden große Läppchen, dicke interlobäre Septen mit Resten nekrotisierter Glomerula und vielen gestauten Gefäßen.

Läppchen: Mehrfaserige intralobäre Septen, teils strangförmig, teils zirkulär angeordnet. Zentral liegende fast völlig vernarbt. Randständige zeigen infolge der dicken Septen kleine Glomerula.

Glomerula: zentral liegende völlig vernarbt. Alle anderen netzartig von BG durchsetzt. In den randständigen syncytiale Struktur. Alle intraglomerulären Kapillaren mit den Zeichen der Stauung. Pykn. K. 30%, bläschenf. K. 70%.
Gl. Skl. z: +++, r: ++, L.Skl. z: ++, r: +.

Re. Gl. car.:
kein Präparat vorhanden.

Nr. 38 (S.Nr. 449/63) 74jähriger Mann.

PD: Hochgradiges Lungenemphysem, Rechtsinsuffizienz mit chronischer Stauung in Leber und Milz.

Re. Gl. car.:

Rundes, 3 mm großes Gl mit dicker Kapsel. In der Umgebung sehr viele gestaute Gefäße, von allen Seiten an die Kapsel herantretend. Alle Gefäße der dicken interlobären Septen nehmen an der Stauung teil. 4 kleine randständige Läppchen. Zentral große Narbe mit zirkulärer Anordnung des BG, so daß eine wabenartige Struktur zustande kommt.

Läppchen: die randständigen nur wenig bindegewebig induriert, so daß große Glomerulaeinheiten imponieren.

Glomerula: zentral gelegene netzartig von BG durchsetzt, alle Gefäße weitlumig und gestaut. An einer Stelle perivasculäre Rundzellinfiltration (s.Abb 7). Syncytiale Struktur erhalten. Pykn. K. 25%, bläschenf. K. 75%.
Gl. Skl. z: +++, r: +, L. Skl. z: +++, r: +.

Li. Gl. car.:

Stauung und Sklerosierung im selben Maße wie rechts.

Nr. 39 (S.Nr. 172/63) 75jähriger Mann.

PD: Stichverletzung im C 7/8-Bereich, Blutung unter- und oberhalb. Hypertrophie des li. Ventrikels, Arteriosklerose.

Re. Gl. car.:

3 x 1,5 mm großes Gl mit verhältnismäßig dünner, nicht durchgehender Kapsel. Gefäße und Nerven der Umgebung polwärts orientiert. Keine Zeichen der Stauung. 6 verschieden große, länglich-ovale Läppchen, dicke interlobäre Septen. In den Septen zirkulär verlaufende BG-Fasern mit prall gefüllten Gefäßen und Resten nekrotisierter Läppchen.

Läppchen: mehrfaserige intralobäre Septen. Kleine Glomerulumeinheiten. Zentrale Glomerula vernarbt.

Glomerula: die zwischen dicken Septen liegenden haben wenig und englumige Kapillaren. Die Kapillaren der randständigen auffallend weitlumig. Syncytiale Struktur erhalten. Pykn. K. 20%, bläschenf. K. 80%. Gl. Skl. z: ++, r: (+), L. Skl. z: ++, r: 0.

Li. Gl. car.:

kein Präparat vorhanden.

Nr. 40 (S.Nr. 258/63) 76jährige Frau.

PD: Konfluierende Pneumonie, Hypertrophie des linken Ventrikels, Ektasie des Aortenbogens, roter Hochdruck.

Re. Gl. car.:

6 x 3 mm großes Gl mit dünner Kapsel. In der Umgebung große arteriosklerotisch veränderte Arterie und Arteriolen. Die Gefäße nicht polwärts orientiert. Mehrere weit auseinander liegende, verschieden große, länglich-ovale Läppchen. Dünne interlobäre Septen, darin Reste nekrotisierter Glomerula und viele gestaute Gefäße mit zirkulär angeordneten BG-Fasern.

Läppchen: dünne intralobäre Septen, kleine Glomerulumeinheiten. Nirgends vollständige Sklerosierung.

Glomerula: zentral gelegene vernarbt. Randständige von dünnen BG-Fasern netzartig durchsetzt, enthalten auffallend viele weitlumige Kapillaren. Wenig spezifische Zellen, davon 25% pykn. K. und 75% bläschenf. K.
Gl. Skl. z: ++, r: (+), L. Skl. z: (+), r: 0.

Li. Gl. car.:

kein Präparat vorhanden.

Nr. 41 (S.Nr. 425/63) 81jähriger Mann.

PD: Prostata-Adenom, roter Hochdruck, Hypertrophie des rechten Ventrikels, Arteriosklerose.

Li. Gl. car.:

5 x 3 mm großes Gl mit dünner Kapsel. In der Umgebung sehr viele gestaute Gefäße, zahlreiche kleine Nervengeflechte und Gefäße polwärts orientiert.

Relativ dünne interlobäre Septen. 6 randständige, länglich-ovale Läppchen. Zentral große Narbe, die mindestens 4 nekrotisierten Läppchen entspricht. Narben-BG zirkulär angeordnet, zahlreiche gestaute Kapillaren, wenig Glomerulareste.

Läppchen: dünne intralobäre Septen, 15 - 20 kleine Glomerula.

Glomerula: zentral gelegene sklerosiert. Randständige netzartig von BG durchsetzt. Wenig spezifische Zellen bei erhaltener syncytialer Struktur. Pykn. K. 30%, bläschenf. K. 70%.
Gl. Skl. z: ++, r: +, L. Skl. z: ++, r: (+).

Re. Gl. car.:

kein Präparat vorhanden.

Nr. 42 (S.Nr. 46/63) 82jähriger Mann.

PD: Roter Hochdruck, Verklebung der Aortenklappen, Cerebralsklerose.

Li. Gl. car.:

2 x 1,5 mm großes Gl mit dünner Kapsel. In der Umgebung großes, arteriosklerotisch verändertes Gefäß, sehr wenig kleinere Gefäße. Ein dikkes interlobäres Septum trennt 2 rund-ovale Läppchen voneinander. Intraseptal viele nicht gestaute Gefäße und vereinzelt Nervenfasern.

Läppchen: mehrfaserige intralobäre Septen. Kleine (jeweils etwa 15) Glomerulueinheiten.

Glomerula: zentral gelegene fast völlig vernarbt, alle anderen netzartig von BG durchsetzt, Weitlumige Kapillaren. Syncytiale Struktur.
Pykn. K. 25%, blsächenf. K. 75%.
Gl. Skl. z: ++, r: +, L. Skl. z: (+), r: 0.

Re. Gl. car.:

kein Präparat vorhanden.

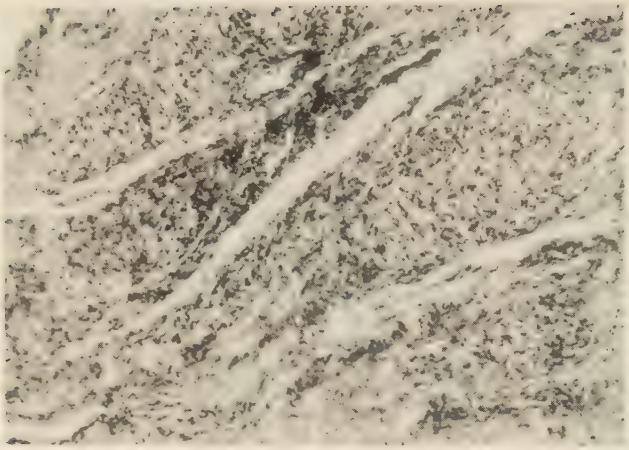

Abb.1. Einzelne Läppchen mit beginnender Sklerosierung.

Nr.17 (S.Nr.89/63) H - E = Färbung. Vergrößerung 120-fach.

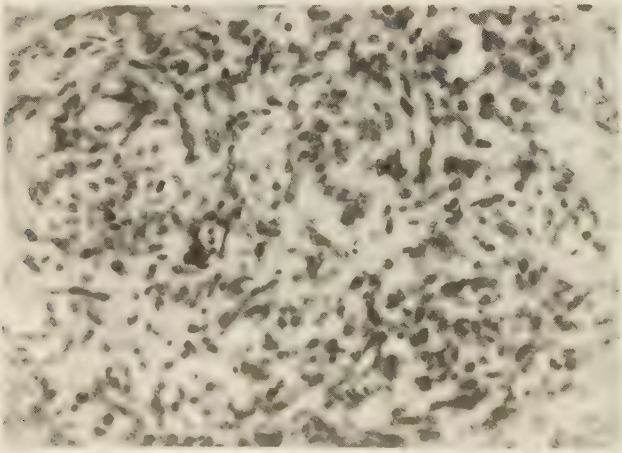

Abb.2.Nicht sklerosiertes Glomerulum.

Nr.17 (S.Nr.89/63) H - E = Färbung. Vergrößerung 350-fach.



Abb.3.Läppchen mit zentraler Glomerulumatrophie und -nekrose. Von außen einwachsende intralobäre Septen. Nr.2 (S.Nr.448/63) Van Gieson - Elastica = Färbung. Vergrößerung 240-fach.

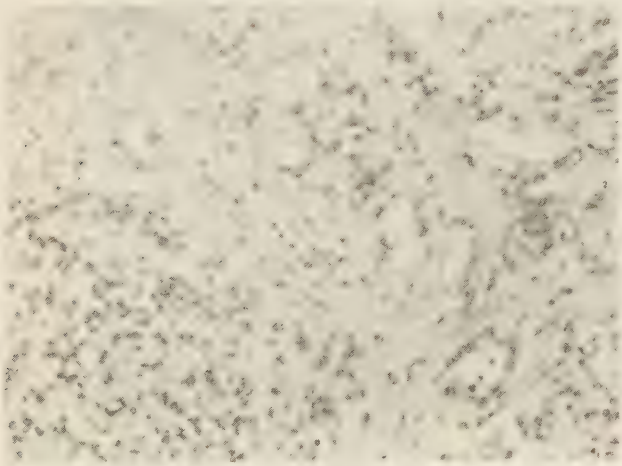

Abb.4.Zentrales Läppchen mit Resten nekrotisierter Glomerula.
Nr.8 (S.Nr.44/63) H - E = Färbung. Vergrößerung 290-fach.

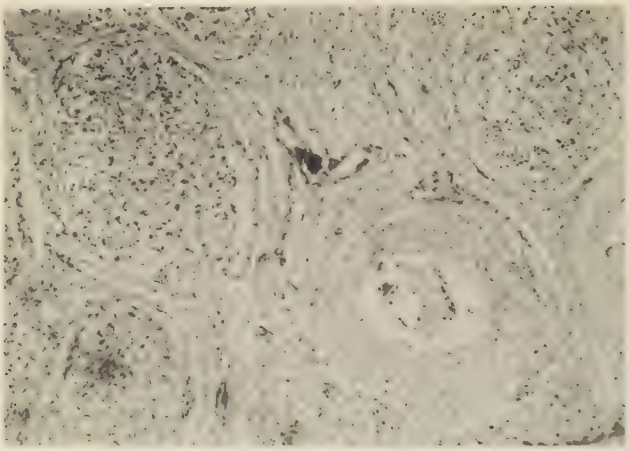

Abb.5. Kleine Läppchen, mehrfaserige interlobäre Septen. Gestautes und arteriosklerotisch verändertes Gefäß. Nr.11 (S.Nr.245/63) H - E = Färbung. Vergrößerung 100-fach.

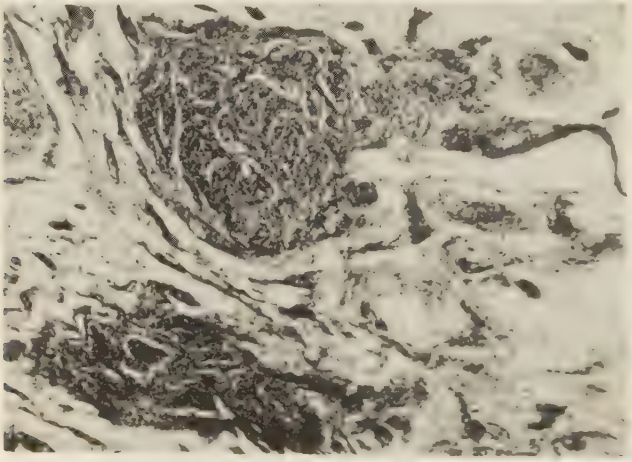

Abb.6. Zwei atrophische Läppchen mit scheinbar vermehrtem Zellreichtum der einzelnen Glomerula. Nr.13 (S.Nr.198/63) Van Gieson - Elastica = Färbung. Vergrößerung 80-fach.

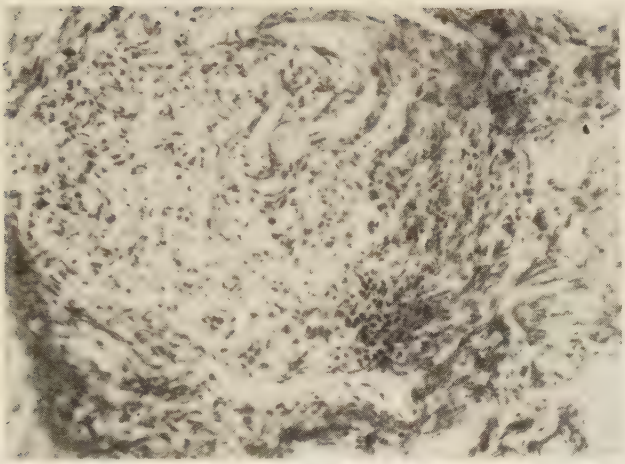

Abb.7. Größeres Glomerulum mit perivasculärer Infiltration.

Nr.38 (S.Nr.449/63). H - E = Färbung. Vergrößerung 240-fach.

Abb. 8 Sklerosierung und Stauung bei verschiedenen Krankheiten in Altersgruppen.

	0 - 40						41 - 60														
Alter	1 Tag	10 Tage	27 J.	32	33	40	42	43	48	48	48	51	52	52	52	53	53	53	54	56	58
Krankheit		◀ ▶	▬	▶	▷	▭	□ ▷	▷	◁ ▷ ○	◁ ▷ ▭	□ ○	□	◁ □ ▶ ▭		◁	◁ ○ ▭	◀ □	◁ ▬	□ ▭	□	◁ ▶ ○ ■
Gl-SKL z		++	++	+	++	++	+	+	+	(+)	+	++	+	+	++		++	+++	+++	+	++
Gl-SKL r		+	+	+	+	+						+	(+)	(+)	++		(+)	++	++	(+)	+
L-SKL z		++	++	+	++	++	+	+	(+)		(+)	+	(+)	(+)	++		+	++	++	(+)	++
L-SKL r		(+)	+		+	(+)						(+)			+		(+)	+	+		+
Stauung			+					+		+	+		+					+		+	

						61 - 82															
Alter	59	59	60	60	60	62	62	63	67	67	68	69	70	70	73	74	75	76	81	82	
Krankheit	■	○ ▷ ▬	■	◀ □ ▶ ▭	○ ■ ▭	□	◀ ▶ ▭	◀ □ ▶ ▬	□ ▬	◀ ▶ ■	■ ▷ ○	▬	◀ ■ ▬	◀ ▶ ■	■ ▬	▶ ▬	◀ ■	○ ▶	○ ▶ □	○ □	
Gl-SKL z	+	++	+++	+	(+)	++	+++	+++	++	+++	++	+++	+++	+++	+++	+++	++	++	++	++	
Gl-SKL r	(+)	+	+	(+)		++	++	++	+	++	+	++	++	+++	++	+	(+)	(+)	+	+	
L-SKL z	(+)	+	++	(+)		+	+++	+++	+/++	+++	++	++	++	+++	++	+++	++	(+)	++	(+)	
L-SKL r		(+)	+			(+)	+	+	(+)	++	+	+	++	+++	+	+			(+)	(+)	
Stauung		+		+	+			+			+		+		+	+			(+)		

◁ Linksherz ▷ Rechtsherz
○ Hypertonus □ Arteriosklerose

weiß - kurzer Verlauf GL-SKL Glomerulum-SKLerose r - randständig
schwarz - langer Verlauf L-SKL Läppchen-SKLerose z - zentral

E. Diskussion der Ergebnisse.

Zur mikroskopischen Auswertung kamen 54 Glomera aller Altersstufen - von einer 10 Tage alten Frühgeburt bis zu 82 Jahren.

Da die Schnitte nicht immer in der Ebene des größten Organdurchmessers durchgeführt werden konnten, fanden sich verschieden große Abmessungen. Es konnten jedoch die von WHITE angegebenen Durchschnittswerte von 5 x 3 mm in etwa bestätigt werden. Nur in einigen Fällen (Nr. 9, 10, 21, 27), alles chronische Leber- und Milzstauungen, wurde ein Längsdurchmesser von 7 mm gefunden.

In der Regel ist die Form des im Längsschnitt getroffenen Organs oval oder länglich-oval. Aber ebenso wurden solche von rund-ovaler und fast runder Form angetroffen.

Das junge Organ ist von einer dünnen bindegewebigen Hülle umgeben, die mit zunehmendem Alter an Dicke zunimmt. Allerdings wurde auch in höherem Alter dünnes, das Glomus nicht immer ganz umhüllendes Bindegewebe gefunden (Nr. 39, 40, 41).

Die von WHITE angegebene Regel, daß der Ein- und Austritt von Gefäßen und Nerven an den beiden Polen statthat, konnte in fast allen Fällen bestätigt werden. Jedoch wurde auch das Eintreten an anderer Stelle in das Organ beobachtet, meist, wenn die Gefäße der Umgebung gestaut sind (Nr. 24, 37, 38).

Von der äußeren Kapsel dringen beim jungen und jüngeren Organ - bis zu einem Alter von 40 Jahren - dünne bindegewebige, interlobäre Septen in das Organ ein, so daß die einzelnen Läppchen oder Inseln deutlich gegeneinander abgesetzt sind. Mit zunehmendem Alter verdickt sich das Septenbindegewebe. Das entspricht den Beobachtungen von BETTENCOURT bei der Katze. In diesen verdickten Septen verlaufen nur die zentralen Fasern in Richtung des Septums, die den einzelnen Läppchen zugewandten sind zirkulär um diese angeordnet.

Bei jungen und auch bei älteren Glomera werden die die einzelnen Läppchen versorgenden Gefäße vorwiegend in den Schnittpunkten mehrerer Läppchen angetroffen. Bei gestauten Organen, die einen auffallenden Reichtum an Gefäßen aufweisen, verlaufen diese meist in Richtung der Septenfasern.

Der Durchmesser der Läppchen ist bei älteren Menschen kleiner als bei jüngeren. Sie haben in der Jugend - da offenbar die Septen nicht so viel Platz einnehmen - vielgestaltigere Formen: dreieckig, rechteckig, trapezförmig und oval (Nr. 1, 13). Im Alter findet man nur runde oder ovale Läppchen.

Bei allen untersuchten Präparaten sprossen von außerhalb der Läppchen dünne Bindegewebsfasern in diese ein. Diese in der Jugend nur ein bis zwei Faserlagen starken Septen verdicken sich mit zunehmendem Alter ebenfalls. Sie teilen das Läppchen in Glomerula ein, deren Zahl in der hier vorliegenden Schnittserie zwischen 4 und 20 pro Läppchen schwankt. Dabei ist zu bemerken, daß die zentral liegenden Glomerula in allen Läppchen, die eine septale Aufteilung erfahren haben, von mehr Fasern umschlungen sind und kleiner scheinen als die randständigen Glomerula desselben Läppchens (zunehmende zentrale Atrophie).

Die Glomerula bestehen aus Kapillaren und Zellen, die einen chromatinreichen, pyknotischen oder einen chromatinarmen, bläschenförmigen Kern aufweisen. Die beiden Kernformen wurden eingangs beschrieben. Da, wie beschrieben, eine zentrale Atrophie in den meisten Fällen statthat, schwankt die Zahl der Kapillaren und Zellen pro Glomerulum innerhalb eines Läppchens.

Die meisten Präparate wiesen 40% pyknotische und 60% bläschenförmige Kerne auf. Mit zunehmendem Alter und zunehmender Sklerosierung der Läppchen werden immermehr bläschenförmige Kerne gefunden. Eine Zunahme der bläschenförmigen Kerne tritt, wie LANGER (16) experimentell bestätigte, ein unter länger dauerndem O_2-Mangel und bei CO_2-Anreicherung. In der vorliegenden Schnittserie fanden sich in einigen Fällen bis zu 80% bläschenförmige Kerne. Dabei handelte es sich um fortgeschrittene, generalisierte Arteriosklerosen und langanhaltende Linksherzinsuffizienzen (Nr. 30, 39, 40, 42). In einem Fall (Nr. 36) war eine spezifische Zellstruktur überhaupt nicht mehr zu erkennen. Es handelte sich hierbei um einen Fall von dilatiertem rechten und linken Ventrikel. Eine syncytiale Struktur fehlte sonst nur bei einzelnen sklerosierten und durch Bindegewebe fast völlig ersetzten Glomerula. Sie war auch noch erhalten, wenn 2 oder 3 Kapillaren und 4 - 5 spezifische Zellen in einem sklerosierten Glomerulum gezählt wurden.

Wie schon kurz angedeutet, scheint die Sklerosierung zuerst die zentralen Läppchenteile zu betreffen. Das septale, ein Glomerulum umschlingende Bindegewebe verdickt sich immer mehr, so daß das Glomerulum gerade-

zu

zusammengepreßt erscheint. Gleichzeitig wachsen feine bindegewebige Fasern in das Glomerulum ein, so daß eine netzartige Struktur beobachtet werden kann. Es scheint also die Sklerosierung gleichlaufend mit der Atrophie der Glomerulumzellen einherzugehen.

In einem sklerosierten Glomerulum wird häufiger nur ein Gefäß angetroffen, das in mehreren Schichten von zirkulär verlaufenden bindegewebigen Fasern umschlungen ist.

Die Sklerosierung schreitet zentrifugal fort. Dies gilt sowohl für die Sklerosierung des Glomerulums als auch für die Sklerosierung der Läppchen. So können die mittelständigen Läppchen schon eine Sklerosierung ihrer zentralen Glomerula aufweisen, die randständigen dagegen überhaupt noch keine Veränderung erfahren haben. Die Läppchenarben bestehen aus wabenartig angeordneten Bindegewebssträngen, in deren Zentrum sehr häufig ein Gefäß als Rest eines untergegangenen Glomerulums gefunden wird. Daneben sieht man auch Gefäße, die zwischen den Bündeln liegen. Die Narbe ist also ein bindegewebiges Abbild eines Läppchens mit seinen Glomerula.

Der Grad der Sklerosierung ist alterskorreliert. Er ist aber bei verschiedenen Krankheiten wie Rechts- und Linksinsuffizienz, Myocardinfarkt, Hochdruck und allgemeiner Arteriosklerose akzentuiert (Nr. 4, 16, 19, 26, 29, 32, 37, 39). Bemerkenswerterweise konnte schon bei einer 10 Tage alten Frühgeburt mit der Diagnose Vitium cordis eine weit vorangeschrittene Sklerosierung festgestellt werden (Nr. 2).

Die Gefäße des Glomus nehmen Anteil an allen Stauungen der parenchymatösen Organe. Bei Nieren- und Leberstauungen sind alle Gefäße des Glomus, auch die Gefäße in den Narben, gestaut (Nr. 4, 24, 36, 37). In einem Fall mit der Diagnose beidseitiger Ventrikeldilatation und Lebercirrhose war die Stauung in den intraglomerulären Kapillaren im Verhältnis deutlicher ausgeprägt als in den interlobären Arteriolen (Nr. 26). Eine mäßige Stauung der Glomusgefäße fand sich bei einem Fall von Cor pulmonale (Nr. 9), wobei die Narbengefäße nicht an der Gefäßdilatation beteiligt waren.

In vielen Präparaten sind die interlobären Arteriolen arteriosklerotisch verändert (Nr. 11, 25, 32). WHITE betonte in seiner Arbeit, daß die intraglomären Gefäße an einer allgemeinen Arteriosklerose nicht teilhaben.

In den meisten Fällen mit pathologisch-anatomischen Befunden im Sinne eines essentiellen Hochdrucks fand sich keine Gefäßdilatation im Glomus, sondern lediglich eine vorgeschrittene Sklerosierung der Glomerula und Läppchen. Die ausgeprägteste Sklerosierung fand sich im Präparat eines 70jährigen Mannes mit Dilatation beider Ventrikel, allgemeiner Arteriosklerose und chronischer Stauung in den parenchymatösen Organen (Nr.36).

Die Verteilung der Befunde von Sklerosierung und Stauung auf Altersgruppen ist in Abb. 8 (S. 37) graphisch dargestellt. Man erkennt, daß die Sklerosierung und Narbenbildung der einzelnen Glomerula und Läppchen bei Fällen mit langandauernden Stauungen in den parenchymatösen Organen weiter fortgeschritten ist als bei vergleichbaren Fällen entsprechender Altersgruppe. Wir neigen deshalb zu der Auffassung, daß sich auf dem Boden chronisch-recidivierender Stauungsvorgänge eine bindegewebige Induration und Narbenbildung zunächst einzelner Glomerula, dann der Läppchen vollzieht und vergleichen sie mit den pathologisch-anatomischen Umwandlungen bei der Stauungscirrhose der Leber.

Perivasculäre Rundzellinfiltrate konnten nur 3 mal beobachtet werden (Nr. 22, 25, 39). Bei einem dieser Fälle (Nr. 22), einer Pneumonie mit Meningitis und

Sepsis, waren Leukozyten und Lymphozyten sehr dicht über einem ganzen Läppchenbereich zu finden. Einzelne lagen noch in weiter Umgebung verstreut.

Die oben beschriebene "Stauungscirrhose" ist die häufigste Veränderung, sie ist zwar im Alter häufiger anzutreffen, kann aber nicht, da sie auch in jüngeren und mittleren Lebensaltern gefunden wird, als unmittelbar altersbedingt angesehen werden.

F. Zusammenfassung.

1.) Das Glomus caroticum erfährt mit zunehmendem Alter eine zunehmende Entfaltung der Bindegewebskomponente mit inter- und intraglomerulärer Verteilung.
Die intraglomeruläre Sklerosierung beginnt im Zentrum der Läppchen und geht parallel mit einfacher und numerischer Atrophie der funktionstragenden Elemente.

2.) Neben der Sklerosierung sind Stauung und Gefäßdilatation häufige Befunde, insbesondere bei Kreislaufinsuffizienz verschiedener Genese.

3.) Die Sklerosierung wird als Residuum chronisch-recidivierender Stauungsvorgänge und Dilatation gedeutet und der Stauungscirrhose der Leber verglichen.

4.) Diese Stauungscirrhose ist die häufigste Veränderung, sie ist in zunehmendem Alter häufiger, aber nicht unmittelbar altersbedingt.

Herrn Prof. Dr. med. W. Büngeler, Direktor des Pathologischen Instituts der Universität München, danke ich für die Überlassung des Untersuchungsgutes und der pathologisch-anatomischen Befunde.

Mein besonderer Dank gilt Herrn Prof. Dr. med. O. Stochdorph für sein stets wohlwollendes Entgegenkommen, seine freundliche Unterstützung und Beratung bei der Themastellung und Durchführung der vorliegenden Arbeit.

Fräulein Eckert danke ich für ihre freundliche Hilfe bei der Anfertigung der histologischen Präparate.

G. Literatur.

1. ARNOLD, J.: Über die Struktur des Ganglion intercaroticum. Virchow's Arch. 33, 190-209 (1865).

2. CHRISTIE, R.V.: The function of the carotid gland. Endocrinology 17, 421-432 (1933).

3. DE CASTRO, F.: Über die Struktur und Innervation des Glomus caroticum bei Mensch und Säugetier. Zschr. f. ges. Anat. 89, 250-265 (1929)

4. " " : Die normale Histologie des peripheren vegetativen Nervensystems. Verhandl. dt. Ges. Path., 34. Tgg., S. 1 - 52. Stuttgart 1950.

5. KOHN, A.: Über den Bau und die Entwicklung der sog. Carotisdrüse. Arch. mikr. Anat. u. Entw. mach. 56, 81-148 (1900).

6. " " : Die Paraganglien. Arch. mikr. Anat. u. Entw. mech. 62, 251-262 (1903).

7. LANGER, E.: Beiträge zur Orthologie und Pathologie des Glomus caroticum. Beitr. Path. Anat. 112, 251-288 (1952).

8. PAUNZ, L.: Pathologisch-anatomische Veränderungen der Carotisdrüse Virchow's Arch. 241, 76-115 (1923).

9. RIEGELE, L.: Die Nerven des Glomus caroticum beim Menschen mit kurzer Übersicht über den histologischen Aufbau des Organs. Zschr. d. ges. Anat. 94, 221-246 (1928).

10. ROMEIS, B.: Mikroskopische Technik. 15. Aufl. München: R. OLDENBOURG 1948.

11. WATZKA, M.: Die Paraganglien. In: Hdb. Mikr. Anat., hrsg, v. W. v. MÖLLENDORFF, Bd. VI/4,262-308.

12. WHITE, E.G.: Die Struktur des Glomus caroticum, seine Pathologie und Physiologie, und seine Beziehungen zum Nervensystem. Beitr. path. Anat. 96, 177-227 (1935).

L e b e n s l a u f .

Am 25. Januar 1937 wurde ich als Sohn des Forstmeisters Kurt Vogel und seiner Ehefrau Gretel, geb. Hengstberger, in Stuttgart geboren. Nach vier Klassen Volksschule in Amstetten/Württ. und Böblingen/Württ. besuchte ich das Goldberg-Gymnasium in Böblingen und das Dillmann-Realgymnasium in Stuttgart. An letzterem legte ich im März 1957 die Reifeprüfung ab.

Nach 3 Semestern Studium der Geologie und allgemeinen Naturwissenschaften an der Universität Tübingen studierte ich vom Wintersemester 1958/59 ab Medizin an den Universitäten München und Wien. Am 13. Oktober 1964 schloß ich das Studium an der Universität München mit dem Staatsexamen ab.
Bisher war ich als Medizinalassistent auf internen, chirurgischen und gynäkologischen Abteilungen tätig.